Aus der Universitätsklinik und Poliklinik für Mund-, Zahn- und Kieferkrankheiten
und dem Anatomischen Institut der Universität Bonn.

Der Nachweis von Nerven im Zahngranulom

Inaugural-Dissertation

zur
Erlangung des zahnärztlichen Doktorgrades
der Hohen Medizinischen Fakultät
der Rheinischen Friedrich-Wilhelms-Universität
zu Bonn.

Vorgelegt am 7. Dezember 1938
von
Helmut Kuhn
Zahnarzt aus Konstanz.

1 9 3 9.

Druck: Lengericher Handelsdruckerei, Lengerich i. W.

Referent: Prof. Dr. Proell.
Korreferent: Prof. Dr. Wagenseil.

R. UNIV.
BIBLIOTHEEK
LEIDEN

Gedruckt mit Genehmigung der Medizinischen Fakultät
der Universität Bonn.

Meinen Pflegeeltern!

Digitized by the Internet Archive
in 2026

https://archive.org/details/IA41546404_0040

Der Nachweis von Nerven im Zahngranulom.

Über die Histologie des Zahngranuloms liegen in der Literatur und anderen Veröffentlichungen eingehende Arbeiten vor. Allgemein wird das Granulom als Folgeerscheinung fortdauernder bakterieller oder chemischer Reize aufgefaßt. Diese führen zu Gewebswucherungen an der Wurzelspitze, die von einer bindegewebigen Kapsel umgeben werden. Die Wucherung, das Granulom selbst, besteht aus verschiedenartigen Zellen — Histiozyten — Rundzellen — Leukozyten — Epithelzellen — und ist durch das Vorkommen zahlreicher Kapillaren ausgezeichnet.

In der Arbeit von Proell „zur Mikroskopie der Granulome und Zahnwurzelzysten" (1911) werden die regressiven Veränderungen, die durch degenerative Prozesse hervorgerufen werden, behandelt und in dieser Arbeit wird die Umwandlung der Granulome in Zysten gezeigt. Proell hat mitten im Granulationsgewebe zellenfreie Stellen gefunden, die mit einer eiweißhaltigen Flüssigkeit angefüllt sind. Diese tritt wahrscheinlich aus den prallgefüllten und überdehnten Kapillaren, deren Wandungen bereits geschädigt sind. Eine andere Veränderung des Granuloms ist der eitrige Gewebszerfall, der durch eingedrungene Bakterien entsteht. Als eine typische Veränderung wird die Cholestearinablagerung genannt. In den Lücken liegen lanzettförmige Cholestearinkristalle, die von Riesenzellen umgeben sind. Die Verfettung bildet eine andere, häufige regressive Veränderung. Schon makroskopisch ist eine helle Fettzone zu sehen, die meist in der Peripherie des Gewebes liegt.

Nach Siegmund und Weber (1926) gilt das Granulom als Beispiel der apikalen Paradentitis. Das Granulom ist also

ein durch eine bindegewebige Kapsel abgeschlossenes Granulationsgewebe, in der Umgebung des Apex dentis, oder unterhalb der Bifurkation mehrwurzeliger Zähne. Es ist durch das Vorkommen von Epithelsträngen und durch die Neigung zur Zystenbildung auf Grund regressiver Prozesse besonders gekennzeichnet.

Euler und Meyer beschreiben in dem Lehrbuch der „Pathohistologie der Zähne" (1927) den allgemeinen Aufbau des Granuloms. Auf die starke, bindegewebige Kapsel, die ein Ausbreiten der Entzündung verhindern soll, wird hingewiesen. Der Zellbestand des Entzündungsherdes richtet sich nach der Stärke und der Art der Reize. Im Anfangsstadium, während der stärksten bakteriellen Einwirkung, herrschen Leukozyten vor, während der Ausheilung dagegen sind mehr Makrophagen und Histiozyten vorhanden. In diesem Stadium ist bereits eine gewisse Anordnung der Faserzüge im Herd zu erkennen.

So lauten die immer wiederkehrenden Angaben über das Granulom. Die Frage nach dem Vorkommen von Nerven wurde offengelassen. Nur Tojota und Kani beschreiben in einer Abhandlung (1934), die mir erst während meiner eigenen Untersuchungen bekannt wurde, das Vorhandensein von Nerven im Granulom. Sie teilen das Granulom in drei Zonen ein.

A. Äußere Schicht, die aus feinfaserigen Bindegewebszügen besteht. In dieser Schicht sind reichlich Nervenfasern vorhanden, die bündelförmig angeordnet sind.
B. Mittlere Schicht: An dieser Stelle sind weniger Nervenfasern vorhanden, die jedoch in der Nähe der äußeren Schicht wieder reichlicher werden.
C. Innere Schicht — innerste Zone — direkt an der Wurzelspitze, die völlig frei von Nervenfasern ist.

Während meiner Studienzeit in Bonn wies Prof. Proell in seinen Vorlesungen auf die Schmerzhaftigkeit von Granulomen hin. Selbst bei Anaesthesie sind chirurgische Eingriffe in chronisch entzündetem, apikalem Gewebe oft schmerzhaft

(Wurzelspitzenresektion — Auskratzen eines Herdes). Besonders stark sind dann die Schmerzen, wenn die Kapsel des Herdes angeschnitten wird. Erheblich geringer ist die Empfindlichkeit nach Entfernen des entzündeten Gewebes. Diese Beobachtungen veranlaßten Prof. Proell (1911—1912) nach dem eventuellen Vorkommen von Nerven zu suchen. Da die Methoden zur Darstellung von Nerven damals noch nicht so exakt ausgebaut waren, überdeckten Zellen und Bindegewebe die nervösen Elemente, so daß der Nervennachweis nicht gelang.

Als Gastassistent der konservierenden Abteilung der Universitätsklinik und Poliklinik für Mund-, Zahn- und Kieferkrankheiten in Bonn, war mir die erhöhte Empfindlichkeit der Patienten bei konservierender Behandlung der Granulome aufgefallen. Eine Millernadel, die durch das Foramen apikale in das chronisch entzündete Gewebe gestoßen wird, ruft starke Schmerzen hervor. Man glaubte eine Erklärung im „Stempelphänomen" zu erblicken. Die Nadel sollte beim Durchstoßen des Apex wie der Stempel einer Spritze wirken. Der Druck, der dadurch entstände, pflanze sich auf das benachbarte Gebiet fort und verursache Schmerzen.

Auch schien mir die Art der Therapie zur Ausheilung der Granulome von Walkhoff beachtlich. Walkhoff spritzt mittels einer Rekordspritze Chlorphenolkampfer durch den Apex in das Granulom. Münch schreibt hierzu: „Diese Behandlungsmethode ist völlig schmerzlos, abgesehen von eventuell auftretendem Druckgefühl, das wohl auf die im Wurzelkanal sich befindliche Luft zurückzuführen ist." Bei der gleichen Behandlungsart an einem Zahn mit röntgenologisch nachweisbarem Granulom war das „Druckgefühl" bei mir so stark, daß ich vermutete, nicht der „Überdruck", sondern der medikamentöse Reiz auf irgendwelche nervösen Elemente löse diese Schmerzen aus.

Die Hinweise von Prof. Proell und meine eigenen Beobachtungen veranlaßten mich, nach dem Vorkommen von Nerven im Zahngranulom zu suchen.

Material und Methode.

Zu meinen Untersuchungen benutzte ich Granulome von Patienten der Bonner Zahnklinik. Das Material wurde nicht ausgewählt, sondern die verschiedenartigsten Granulome, sowohl größere wie kleinere, solche von weicher, andere von derber Konsistenz wurden auf das Vorkommen von Nerven geprüft. Im ganzen wurden 10 Granulome histologisch untersucht. Davon konnten sechs auf Nerven ausgewertet werden. In den anderen waren teils sehr große Niederschläge vorhanden, teils kam nicht genügend Imprägnation zustande. Durch irgendwelche Einflüsse, die ich nicht klären konnte, reagierte das zu untersuchende Gewebe auf die Silberfärbung nicht.

Unmittelbar nach der Extraktion, bzw. nach der Resektion wurden die Granulome in 10%iger Formalinlösung mindestens 48 Stunden fixiert, um eine genügende Härtung auch im Innern zu erzielen. Die Nerven wurden durch die Silberimprägnationsmethode nach der Bielschowsky-Modifikation von Gros wie folgt dargestellt:

1. Die mit dem Gefriermikrotom hergestellten Längs-Tangential-Querschnitte von 0,025 mm Dicke wurden in destilliertem Wasser aufgefangen,
2. in 20%iges Argentum nitricum eine Stunde oder länger gelegt,
3. dann in drei- bis viermal erneuertem, 20%igem Formol abgespült.
   Folgende Lösung wurde hergestellt: Liqu. Ammon. caust. wird im Reagenzglas tropfenweise zu 10 ccm einer 20%igen Silbernitratlösung zugesetzt, bis der braune Niederschlag nach Schütteln eben wieder verschwindet.
4. In diese, in einem Uhrschälchen befindliche ammoniakalische Silberlösung brachte man die Schnitte. Kontrolle der Imprägnation unter dem Mikroskop!
5. Die Schnitte werden sofort in 8 ccm Aqua dest. + 2 ccm Ammoniak gebracht,

6. dann durch Aqua dest., dem einige Tropfen Essigsäure zugesetzt ist, gezogen.
7. Goldchloridlösung (auf 10 ccm Aqua dest. 3—5 Tropfen einer 1%igen Goldchloridlösung).
8. 5%iges Natriumhyposulfit (Fixiernatron).
9. Aqua dest. — Alkohol — Xylol — Balsam — Deckglas.

In der großen technischen Schwierigkeit, die ein Sichtbarmachen der Nerven bietet, liegt wohl ein Grund der spärlichen Angaben über das Vorkommen von Nervenfasern im Zahngranulom. Dann aber wurden im Zahngranulom keine Nerven vermutet, weil es allgemein als echtes Granulationsgewebe angesehen wurde, das anscheinend frei von nervösen Elementen ist.

Eigene Untersuchungen.

Die Anordnung der Nerven am Rande unterscheidet sich von der im Innern des Granuloms. Ich teile deshalb bei der Beschreibung des Nervenverlaufes das Granulom — den Lehrbüchern folgend — in die Kapsel und in das eigentliche Granulationsgewebe ein.

Die bindegewebige Kapsel, die aus parallel gerichteten Faserzügen besteht, schließt das Granulationsgewebe ein. Sie grenzt das infizierte Gebiet gegen das umgebende Knochengewebe scheinbar ab und bildet eine säckchenartige Hülle, die allmählich in die erhaltene Wurzelhaut übergeht. In dieser Kapsel sind zahlreiche Nervenfasern feststellbar, die meist zu Bündeln zusammengefaßt sind. Diese folgen in der Hauptsache den Gefäßen, ohne jedoch unbedingt an diese gebunden zu sein. In ihrem Kaliber sind die Bündel recht verschieden. Oft sind sie am Rande der Kapsel stärker, durch Auffaserung in verschieden starke Bündel verlieren sie an Umfang. Die Bündel verlaufen nicht gesondert, sondern treten mit benachbarten in Verbindung. Dadurch kommt ein reger Austausch feiner Nervenfasern unter den einzelnen Bündeln zustande. Diese Plexusbildung findet meist in der Nähe von Gefäßen statt. Die einzelnen Nerven-

fasern durchziehen die bindegewebige Schicht anscheinend regellos, sie sind nicht an Gefäße oder an Nervenbündel gebunden.

Nur schwer läßt sich eine gewisse Gesamtanordnung in der Richtung der Nerven erkennen. Sie ziehen in unregelmäßigem Verlaufe vom äußeren Rande der Kapsel zur Grenze von Kapsel und Granulationsgewebe.

Das Granulominnere, das eigentliche Granulationsgewebe, ist durch einen ungeheuren Reichtum an den verschiedenartigsten Zellarten und durch eine außerordentlich große Anzahl von Kapillaren ausgezeichnet. In dieser Schicht ist der Verlauf der Nerven durch das vollständige Aufsplittern der Bündel in Fasern charakterisiert. Nur an der Grenze von Kapsel und Granulationsgewebe läßt sich die Bündelform noch feststellen. Dort sind die Nerven meist noch in der Nähe von Kapillaren und zeigen, daß ihre Verlaufsrichtung nach innen führt. Gegen das Zentrum des Granulationsgewebes hört die Bündelform auf, und nur noch Nervenfasern werden sichtbar, die in der Tiefe des Gewebes immer spärlicher werden. Eine Regelmäßigkeit der Fasern in dieser Zone ließ sich nicht mehr erkennen.

Abb. 1

zeigt ein Übersichtsbild bei Vergrößerung 1 : 60, gewonnen aus einem Tangentialschnitt durch die Kapsel eines Zahngranuloms. Die Anordnung der Nervenbündel zeigt eine gewisse Parallelität. In ihrem Verlaufe sind die Bündel nicht an die Gefäße gebunden.

(Hergestellt in der Bonner Zahnklinik.)

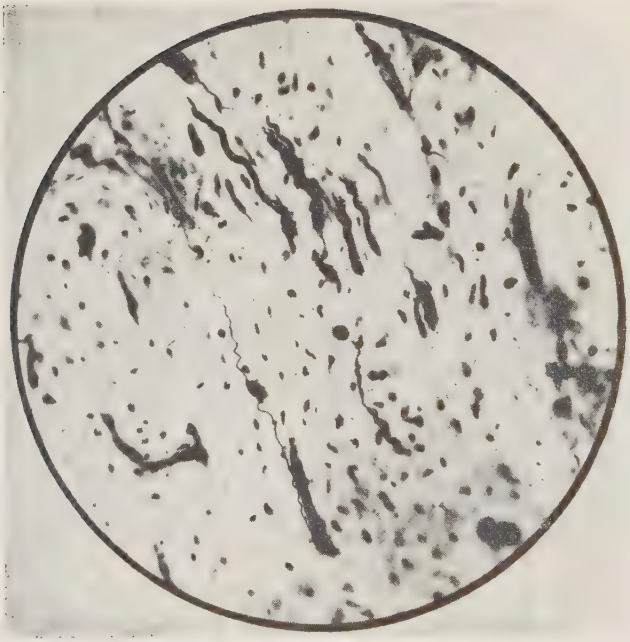

Abb. 2.

Ausschnitt von Abb. 1 (linker Kreis) bei Vergrößerung 1 : 250. Die Bündel sind deutlich dargestellt und ziehen parallel mit den Bindegewebsfasern.

(Hergestellt im Anatomischen Institut der Universität Bonn.)

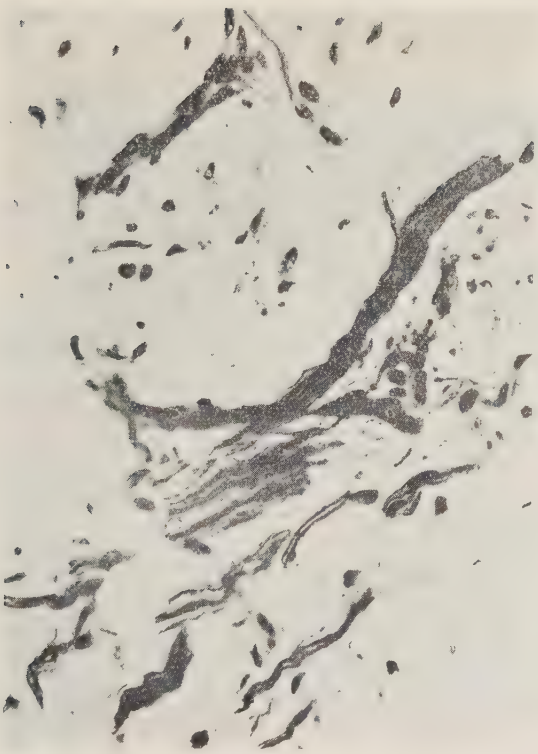

Abb. 3.

Ausschnitt von Abb. 1 (rechter Kreis) bei Vergrößerung 1 : 350. Aufteilung eines starken Nervenbündels in zwei verschieden starke Bündel in der Nähe einer Kapillare.

(Hergestellt in der Bonner Zahnklinik.)

Nervenbündel

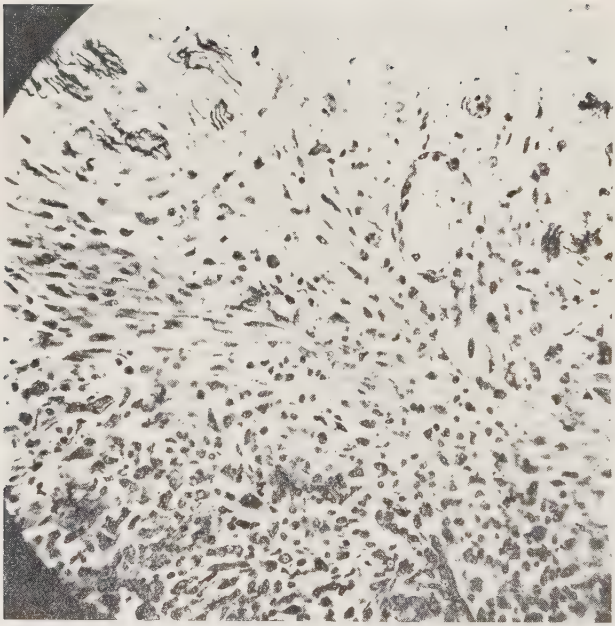

Nervenbündel

Abb. 4. Nervenbündel.

Das Bild zeigt die Grenze von Kapsel und Granulationsgewebe (Querschnitt durch ein Zahngranulom bei Vergrößerung 1 : 200). Die Nervenbündel sind quer geschnitten und ziehen längs einem Gefäß (ebenfalls quer geschnitten) in das Granulationsgewebe.

(Hergestellt in der Bonner Zahnklinik.)

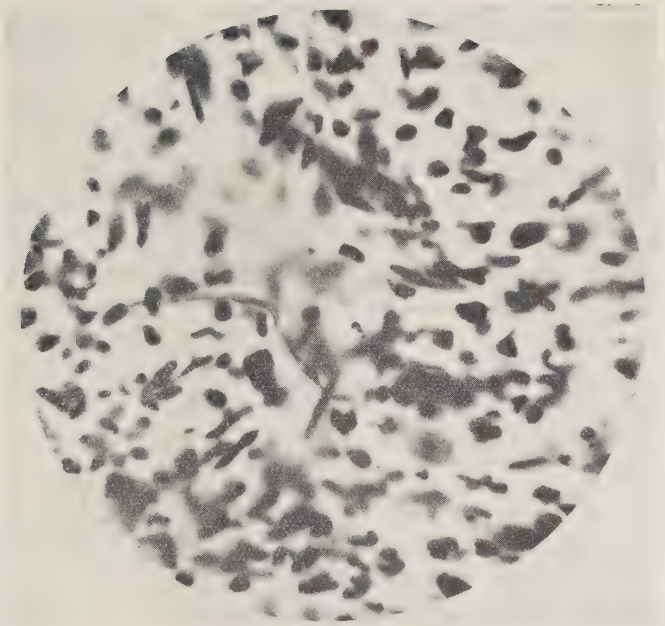

Abb. 5.

Querschnitt durch Granulationsgewebe eines Zahngranuloms bei Vergrößerung 1 : 700. Typischer Verlauf einer Nervenfaser durch den Zellbestand des Fokus.

(Hergestellt im Anatomischen Institut der Universität Bonn.)

In seiner Abhandlung „Rheumaprophylaxe und Rheumafürsorge vom Standpunkt des Zahnarztes“ (vorgetragen im Rahmen der Stuttgarter Naturforscherversammlung am 17. und 18. 9. 1938), weist Proell auf das Problem der Herdinfektion hin. Proell streift in dem Vortrag nur kurz die Histologie des Granuloms und gibt einen Überblick, welche Bedeutung diesen Herden früher zugemessen wurde. So bezeichnete Partsch das Granulom als Schlammfang, der die Infektionserreger am Apex abfängt und ihr Tieferdringen in den Körper verhindert. Erst Price-Billings-Rosenow und andere haben die Frage der Herdinfektion ins Rollen gebracht und die außerordentliche Gefährlichkeit der Herde erkannt. Besonders hingewiesen wurde von Proell auf die Tatsache, daß selbst im Innern des Granuloms Nerven vorhanden sind. Die Streptokokken bzw. ihre Toxine könnten, im Sinne der Slauckschen Theorie, ihren Weg entlang den Nerven in den Liquor finden, wo sie sich in den nervösen Elementen des Rückenmarkes verankern. Slauck erhärtet seine Theorie durch das Phänomen des Muskelfibrillierens, das als Ausdruck einer Toxinverankerung an einzelnen Vorderhornganglienzellen erkannt wurde. Es würde sich hier um eine ähnliche Ausbreitung der Toxine handeln, wie sie beim Tetanus vorkommt, wo die Nerven den Infektionsweg bilden. Sowohl für die Pathohistologie, wie für die Rheumaforschung dürfte demnach die Feststellung von Nerven im Granulom von Bedeutung sein.

Es soll einer späteren Arbeit überlassen bleiben, zu prüfen, ob die von mir entdeckten Nerven im Zahngranulom den Bakterien und Toxinen den Weg in die Nervenzellen des umgebenden Knochens und in den Körper zum Rückenmark weisen.

Zusammenfassung:

1. Im Zahngranulom sind Nervenfasern vorhanden.
2. In der Kapsel sind die Nerven zahlreich und meist zu Bündeln zusammengefaßt.
3.. Im eigentlichen Granulationsgewebe kommen die Nerven fast nur als Fibrillen vor. Diese werden nach der Mitte immer spärlicher.
4. Praktische Bedeutung meiner Feststellung von Nerven im Granulom im Sinne der S l a u c k schen Theorie.

Herrn Prof. Dr. Proell, der mir freundlicherweise vorliegendes Thema zur Verfügung stellte und mich mit seinen wertvollen Anregungen bei der Anfertigung der Arbeit unterstützte, gestatte ich mir, an dieser Stelle meinen Dank auszusprechen.

Zu besonderem Dank bin ich Herrn Dr. Harting, Dozent am Anatomischen Institut, verpflichtet, der mir bei der Herstellung der Präparate mit Rat und Tat beistand.

Schriftennachweis.

Bielschowsky: „Allgemeine Histologie und Histopathologie des Nervensystems.“ Verl. von Julius Springer, Berlin W 9.

Dependorf: „Nervenverteilung in der Zahnwurzelhaut des Menschen.“ Dtsch. Monatsschrift für Zahnheilkunde. 1913.

Euler u. Meyer: „Pathohistologie der Zähne.“ Verl. J. F. Bergmann, München. 1927.

Münch: „Klinik der konservierenden Zahnheilkunde.“ Verl. Georg Thieme, Leipzig. 1931.

Proell: „Zur Mikroskopie der Granulome und Zahnwurzelzysten.“ Dtsch. Monatsschr. für Zahnheilkunde. 1911.

Proell: „Rheumaprophylaxe und Rheumafürsorge vom Standpunkt des Zahnarztes.“ Zeitschr. für Rheumaforschung. 1938.

Siegmund u. Weber: „Pathologische Histologie der Mundhöhle.“ Verl. Hirsch, Leipzig. 1926.

Slauck: „Anleitung zur klinischen Analyse des infektiösen Rheumatismus.“ Verl. Steinkopf, Dresden. 1937.

Stöhr, Phil.: „Mikroskopische Anatomie des vegetativen Nervensystems.“ Verl. Springer, Berlin. 1928.

S. Toyota und J. Kani: „Über die Nervenfasern in den Wurzelgranulomen und Cysten.“ (Kokubyo-Gakkai 1934.)

Lebenslauf.

Ich, Helmut Kuhn, wurde am 31. Januar 1914 in Sontheim bei Heilbronn geboren. Nach 3 Volksschuljahren und anschließendem Besuch des Realgymnasiums in Konstanz bestand ich Ostern 1933 die Reifeprüfung. In Würzburg und Bonn studierte ich 7 Semester Zahnmedizin. Im Winter 1937 legte ich das zahnärztliche Staatsexamen ab und erhielt gleichzeitig meine Approbation als Zahnarzt.